

ĐÁNH GIÁ KẾT QUẢ BƯỚC ĐẦU ỨNG DỤNG MIỆNG NỐI BLUMGART CẢI BIẾN TRONG PHẪU THUẬT CẮT KHỐI TÁ TRÀNG – ĐẦU TUY TẠI BỆNH VIỆN QUÂN Y 175

Nguyễn Văn Mạnh¹, Trịnh Văn Thảo¹, Nguyễn Quốc Dũng¹

TÓM TẮT

Cắt khối tá tràng – đầu tụy là phẫu thuật phức tạp có tỷ lệ biến chứng cao nhất trong các phẫu thuật bụng (20 – 40%). Nhiều năm qua, các bác sĩ phẫu thuật đã thử nghiệm nhiều phương pháp khác nhau để giảm tỷ lệ biến chứng. Gần đây, miệng nối Blumgart được báo cáo là một thủ thuật an toàn và giảm đáng kể các biến chứng sau phẫu thuật. Đặc biệt, nó làm giảm tỷ lệ rò tụy sau phẫu thuật. Nghiên cứu này, chúng tôi bước đầu áp dụng miệng nối Blumgart cho sáu trường hợp phẫu thuật cắt khối tá tràng – đầu tụy tại bệnh viện của chúng tôi. Kết quả: thời gian phẫu thuật trung bình 296,7 phút, thời gian đặt dẫn lưu 6,3 ngày và thời gian nằm viện sau phẫu thuật 13,3 ngày. Các biến chứng tổng thể sau phẫu thuật là ít, không có biến chứng rò tụy và biến chứng nghiêm trọng (Clavien ≥ 3). Do đó, chúng tôi nhận thấy miệng nối Blumgart là một thủ thuật khả thi, an toàn, gây ra ít hơn các biến chứng sau phẫu thuật, đặc biệt là giảm biến chứng rò tụy và rút ngắn thời gian điều trị. Vì vậy chúng tôi khuyến nghị sử dụng miệng nối Blumgart trong phẫu thuật cắt bỏ khối tá tràng – đầu tụy.

Từ khóa: cắt khối tá tràng – đầu tụy, miệng nối tụy – ruột, miệng nối Blumgart.

EVALUATION OF THE INITIAL RESULTS OF APPLICATION OF MODIFIED BLUMGART ANASTOMOSIS FOR PANCREATODUODENECTOMY AT MILITARY HOSPITAL 175

ABSTRACT

¹ Bệnh viện Quân y 175

Người phản hồi (Corresponding): Nguyễn Văn Mạnh (manhnguyen2388@gmail.com)

Ngày nhận bài: 10/4/2021, ngày phản biện: 16/4/2021

Ngày bài báo được đăng: 30/9/2021

Pancreaticoduodenectomy is complex surgery with the highest complication rate in abdominal surgery (20 – 40%). For years, surgeons have tried many various methods to reduce its incidence. Recently, Blumgart anastomosis is reported to be a safe procedure and significantly reduces postoperative complications. Especially, it reduced the incidence of postoperative pancreatic fistula. In this study, we initially applied Blumgart anastomosis for six cases who underwent pancreaticoduodenectomy, was performed in our hospital. Results: average operative time (296.7 min), the duration of pancreaticojejunostomy drainage tube placement 6.3 days and postoperative hospital stay 13.3 days. The overall complications after surgery is few and there is not pancreatic fistula and serious complications (Clavien ≥ 3). Thus, we initially identify Blumgart anastomosis is a feasible pancreaticojejunostomy procedure in pancreatoduodenectomy surgery. It is safe in causing less postoperative complications, especially pancreatic fistula and shorten the duration of treatment. Therefore, we recommend the use of Blumgart anastomosis in pancreaticoduodenectomy

Key words: Pancreatoduodenectomy, Pancreato-jejunosotomy, Blumgart anastomosis.

1. ĐẶT VẤN ĐỀ

Cắt bỏ khối tá tràng – đầu tụy (Pancreatoduodenectomy - PD), bao gồm PD quy ước (Conventional Pancreatoduodenectomy - Whipple), PD bảo tồn môn vị (Pylorus preserving pancreatoduodenectomy - PPPD) và PD bảo tồn dạ dày (Subtotal Stomach-Preserving Pancreaticoduodenectomy-SSPPD) đã và đang được thực hiện ngày càng nhiều để điều trị một loạt các bệnh về tuyến tụy và vùng quanh đầu tụy. Sự phát triển của kỹ thuật mổ và việc điều trị tập trung tại các tuyến điều trị chuyên khoa đã làm giảm đáng kể tỷ lệ tử vong, nhưng ngay cả ở các trung tâm hiện đại có nhiều

kinh nghiệm điều trị cũng gặp phải tỷ lệ biến chứng lớn 20 – 40% sau phẫu thuật [1]. Các biến chứng nghiêm trọng hay gặp là rò tụy sau mổ (Postoperative pancreatic fistula - POPF), nhiễm trùng và chảy máu sau mổ... Có nhiều yếu tố khác nhau liên quan đến POPF được xác định như kỹ thuật tạo miệng nối, yếu tố nhiễm trùng nhất là nhiễm trùng vùng mổ (Surgical Site Infection - SSI), tuổi, giới tính, cấu trúc tụy, bệnh lý phẫu thuật ..., trong đó kỹ thuật tạo miệng nối và kiểm soát nhiễm trùng được cho là những yếu tố chính liên quan tới POPF [9].

Trong PD, miệng nối tụy ruột là miệng nối quan trọng nhất [6]. Miệng nối

Blumgart được phát minh bởi Blumgart L. H (2000) và các phiên bản sửa đổi của nó đã được áp dụng khá phổ biến gần đây và được nhiều tác giả ở cả Âu – Mỹ và Nhật Bản khuyến nghị sử dụng [10]. Miệng nối Blumgart được báo cáo là có tỉ lệ POPF thấp hơn hẳn các miệng nối tụy cổ điển, miệng nối tụy dạ dày và một số miệng nối khác như Cattell-Warren anastomosis (CWA); Kakita anastomosis (KA) [1],[4],[8],[9].

Trong nghiên cứu này, chúng tôi ứng dụng miệng nối Blumgart cải biên trong phẫu thuật cắt khối tá tràng – đầu tụy do các bệnh lý ác tính vùng đầu tụy tại khoa Ngoại bụng, bệnh viện Quân y 175 từ tháng 1/2019, báo cáo kết quả bước đầu với 4 trường hợp.

2. GIỚI THIỆU CA BỆNH

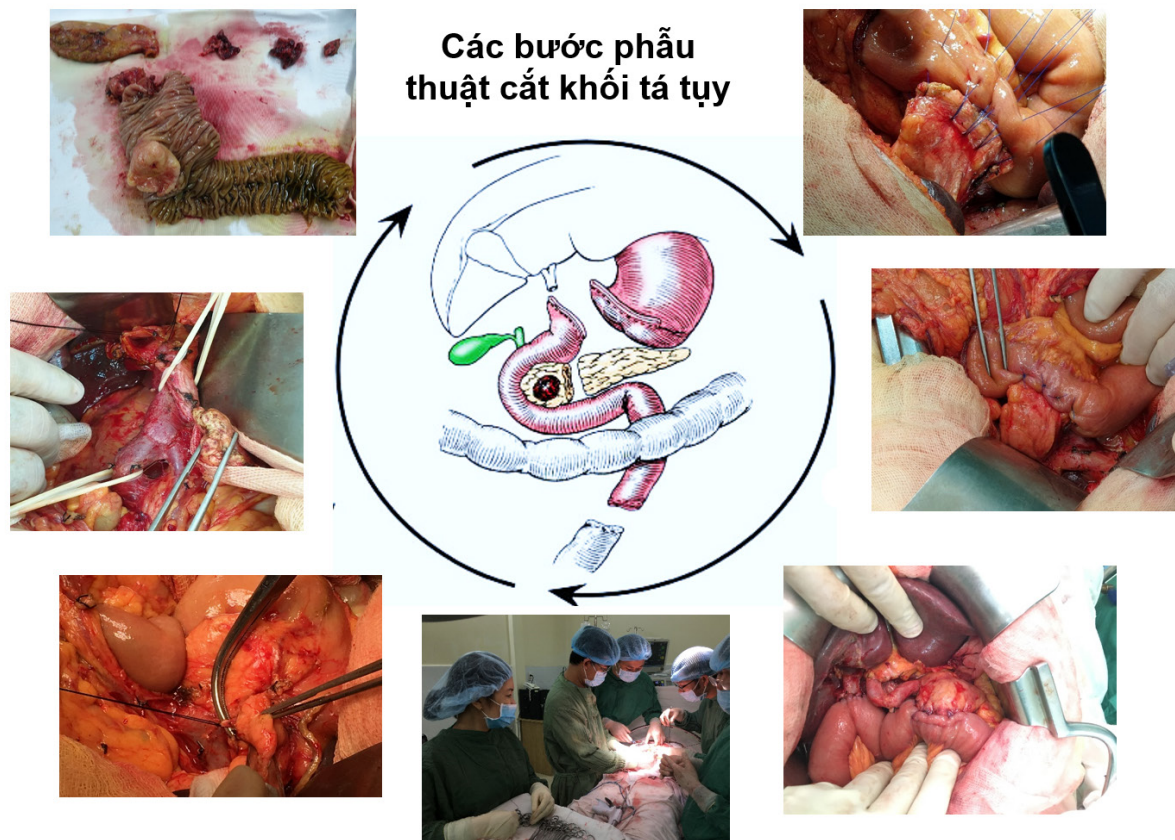
6 bệnh nhân đã được phẫu thuật cắt khối tá tràng – đầu tụy sử dụng miệng nối tụy – ruột Blumgart cải biên tại khoa Ngoại bụng, Bệnh viện Quân y 175 từ tháng 1/2019 đến tháng 4/2020. Các bệnh nhân đều đồng ý tham gia nghiên cứu, có đầy đủ hồ sơ.

2.1. Quy trình quản lý

Bệnh nhân được chẩn đoán bệnh và có chỉ định PD, chẩn đoán xác định dựa

trên hình ảnh CT ổ bụng, marker CA 19-9, nội soi dạ dày tá tràng, sinh thiết. Chỉ định phẫu thuật khi khối u còn khả năng cắt bỏ (*resectable, borderline resectable*), toàn trạng bệnh nhân cho phép thực hiện can thiệp điều trị triệt căn [3].

Phẫu thuật dưới gây mê nội khí quản, bệnh nhân nằm tư thế ngửa, độn gối lưng, có chuẩn bị đại tràng. Thực hiện PD sử dụng miệng nối Blumgart cải biên do các bác sĩ khoa Ngoại bụng - bệnh viện Quân y 175 thực hiện. Kỹ thuật PD có thể lựa chọn một trong ba phương pháp: PD quy ước, SSPPD và PPPD; lựa chọn đường mổ là đường trắng giữa trên dưới rốn. Các bước phẫu thuật bao gồm: cắt bỏ tá tràng – đầu tụy – ống mật chủ - túi mật, vét hạch, bảo tồn hoặc không bảo tồn môn vị; phục hồi lưu thông tiêu hóa đi qua mạc treo đại tràng ngang được thực hiện giữa hồng tràng – gốc tụy, hồng tràng - ống gan chung và hồng tràng – dạ dày theo thứ tự (Hình 1). Nếu môn vị không được bảo tồn, thực hiện miệng nối Braun. Bệnh phẩm giải phẫu bệnh bao gồm: diện cắt tụy, diện cắt ống gan chung, khối u và hạch, dịch mật được lấy để cấy khuẩn. Kết cấu tụy được đánh giá bằng cách sờ bằng tay và được phân loại là cứng, mềm hay khác.



Hình 1. Hình minh họa các bước phẫu thuật cắt khối tá tràng – đầu tụy

Điều trị sau mổ, sử dụng kháng sinh điều trị, hạ sốt, giảm đau, nuôi dưỡng tĩnh mạch, cân bằng nội môi, kiểm soát dẫn lưu, sonde dạ dày, thay băng, vận động sớm sau mổ. Rút sonde dạ dày và nuôi ăn đường miệng sau 2 – 3 ngày. Bệnh nhân được xét nghiệm máu, theo dõi dự phòng và xử lý các biến chứng, dẫn lưu được rút sau 5 – 7 ngày có kiểm tra nồng độ amylase trong dịch dẫn lưu trước rút, cắt chỉ sau 7 – 10 ngày. Sau ra viện, bệnh nhân được hướng dẫn điều trị hóa chất bổ trợ, theo dõi và tái khám định kỳ theo quy trình.

Đánh giá giai đoạn bệnh T,N,M theo AJCC 8 (American Joint Committee

on Cancer 8th), kết quả sớm sau mổ trong vòng 30 ngày, các biến chứng được thống kê và đánh giá theo phân loại Clavien – Dindo mở rộng JCOG 2016 (The Japan Clinical Oncology Group) [7]. Trong đó POPF được định nghĩa và phân loại theo ISGPF 2016 (International Study Group of Pancreatic Fistula): “Rò tụy sau phẫu thuật được xác định khi dịch dẫn lưu ổ bụng có mức nồng độ amylase > 3 lần giới hạn trên amylase huyết thanh bình thường với các phẫu thuật có liên quan đến tụy” [2]. Về phân loại:

POPF loại A: còn gọi là “rò rỉ sinh hóa” là các rò tụy nhỏ không có tầm quan

trọng lâm sàng và không còn được gọi là lỗ rò tụy thực sự.

POPF loại B: rò vừa, phải điều trị kéo dài nhưng không cần mổ lại, dẫn lưu được để lại tại chỗ > 3 tuần hoặc đặt lại vị trí thông qua các thủ tục nội soi hoặc qua da.

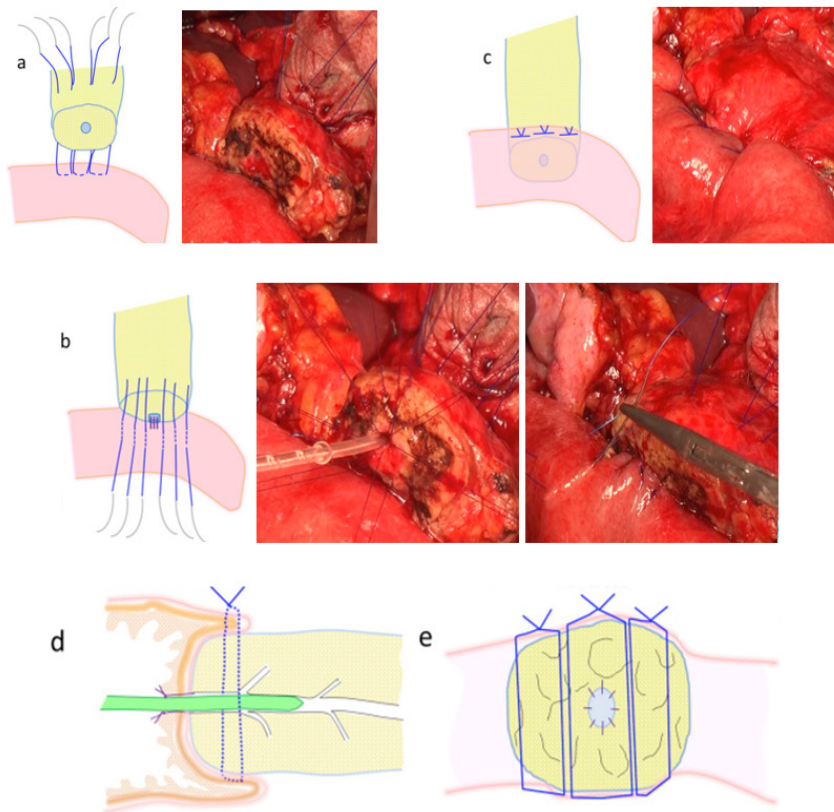
POPF loại C: rò tụy nặng đòi hỏi phải mổ lại hoặc dẫn đến suy một hoặc

nhiều cơ quan và/hoặc tử vong do lỗ rò tụy.

Trong nghiên cứu này khi thống kê biến chứng sau mổ chúng tôi coi POPF loại B, C là rò tụy thực sự.

2.2. Kỹ thuật tạo miệng nối Blumgart cải biên

Chúng tôi tạo miệng nối hồng tràng – gốc tụy Blumgart cải biên, cụ thể như sau:



Hình 2. Hình minh họa kỹ thuật tạo miệng nối Blumgart cải biên

a: Khâu ba mối khâu chữ U toàn thể để chỉ chờ. **b:** Khâu miệng nối ống tụy - niêm mạc hồng tràng, khâu các mối chỉ chờ qua lớp thanh cơ thành trước của hồng tràng. **c:** Buộc các mối khâu toàn thể.

d, e: Miệng nối Blumgart cải biên hoàn chỉnh nhìn ở lát cắt ngang và dọc.

Bước 1: khâu ba mối khâu chữ U toàn thể xuyên qua phần tụy còn lại cách khoảng 1cm so với đầu cắt bằng chỉ 4.0

PDF (phương pháp ban đầu sử dụng bốn đến sáu mũi khâu). Mũi khâu thứ nhất bắt đầu từ mép mặt trên tụy, xuyên qua tụy ra phía sau cách mặt phẳng cắt tụy 1cm, tiếp theo xuyên qua thanh cơ hồng tràng tương ứng phía sau theo chiều dọc 10 - 15 mm và sau đó đi qua nhu mô tụy từ sau ra trước. Mũi khâu thứ hai tiếp nối mũi khâu thứ nhất vào phần trung tâm của tụy bao gồm ống tụy nhưng không khâu vào ống tụy và mũi còn lại khâu vào phần tụy còn lại. Các kim của các mũi khâu này đã được giữ lại – mũi chỉ chờ (*Hình 2.a*).

Bước 2: thực hiện khâu ống tụy – niêm mạc hồng tràng bằng tám mũi rời chia đều đối xứng bề mặt diện cắt tụy với chỉ khâu 4.0 PDF để chỉ chờ. Sau đó, một ống dẫn nhỏ (12F) được đặt vào trong lòng ống tụy luồn qua lỗ mở hồng tràng vào trong lòng hồng tràng và được cố định. Cuối cùng chúng tôi buộc các mũi chỉ chờ (*Hình 2.b*).

Bước 3: sau khi thực hiện xong miệng nối ống tụy - niêm mạc hồng tràng, khâu các mũi chỉ chờ qua lớp thanh cơ thành trước của hồng tràng theo hướng trục ngắn chữ U rồi vòng lại buộc trên bề mặt tụy (*Hình 2.b, 2.c*). Chỉ khâu được đặt ở khoảng cách 5 đến 10 mm so với lần tiếp theo (trong phương pháp ban đầu, chỉ khâu được buộc ở phần thân tụy). Trong phương pháp này, ba mũi khâu này được buộc ở thành của hồng tràng, vì vậy mà gốc tụy

được bao phủ hoàn toàn bởi thanh mạc hồng tràng và bảo vệ các nút thắt khỏi cắt qua mô tụy.

Vào cuối ca phẫu thuật, chúng tôi rửa sạch màng bụng bằng 10 lít nước muối đẳng trương ấm, đặt một ống dẫn lưu vùng mỏ cạnh miệng nối tụy ruột, mật ruột, một ống dẫn lưu túi cùng Douglas.

2.3. Kết quả điều trị

2.3.1. Đặc điểm chung nhóm nghiên cứu

Tuổi trung bình của bệnh nhân là 53,2 tuổi (42-73 tuổi), nam 2 trường hợp, nữ 4 trường hợp, tỉ lệ nam/nữ là 1:2. Thời gian từ khi có triệu chứng đến khi vào viện trung bình là 1,1 tháng, triệu chứng xuất hiện sớm nhất là đau HSP, vàng da tăng dần. Triệu chứng khác sốt, nhiễm khuẩn đường mật, gầy sút cân, chảy máu tiêu hóa, thiếu máu, không có bệnh nhân không triệu chứng (*Bảng 3.1*).

Bệnh nhân có bệnh lý kết hợp (0%), ASA trung bình là 3; BMI trung bình 21,1 kg/m² (19,1 - 24,6 kg/m²). Không có tiền sử phẫu thuật bụng (0%), dẫn lưu mật trước mổ (0%), điều trị hóa chất tiền phẫu (0%). Cả 6 trường hợp đều xác định rõ u trên phim CT bụng có thuốc, CA19-9 tăng ở 4/6 bệnh nhân (nồng độ CA19-9 tăng trên 3 lần (*Bảng 3.1*)). Chỉ định phẫu thuật cắt bỏ khối tá tụy đối với 1 trường hợp u đầu tụy, 5 trường hợp u bóng Vater.

Bảng 3.1. Đặc điểm nhân trắc và lâm sàng

Đặc điểm	n=6
Tuổi (năm)	53,2 (42-73)
Giới (nam/nữ)	2/4
Thời gian biểu hiện (ngày)	33,3
Triệu chứng lâm sàng	
Đau HSP	6/6
Tắc mắt	5/6
Sốt	1/6
Nhiễm khuẩn	1/6
Gày sút cân	5/6
Thiếu máu mức độ vừa	3/6
Thiếu máu mức độ nặng	1/6
Chảy máu tiêu hóa	1/6
Tiền sử phẫu thuật bụng	0/6
Phát hiện u trên phim CT bụng	6/6
BMI (kg/m ²)	21,1 (19,1-24,6)
ASA	3
Tăng CA 19-9	5/6
CA 19-9 (U/L)	>3 lần
Albumin (g/l)	33,2
Bilirubin toàn phần (μmol/l)	207,6
Bilirubin trực tiếp (μmol/l)	109,7
Glucose máu (mmol/l)	6,3
Dẫn lưu mật qua da	0
Điều trị hóa chất tiền phẫu	0
Bệnh lý chỉ định phẫu thuật:	
U đầu tụy	1
U bóng Vater	5

2.3.2. Kết quả phẫu thuật

*Hình thái tổn thương

Kết quả nghiên cứu có 1 trường hợp u đầu tụy (16,7%), 5 trường hợp u bóng Vater (83,3%). Trường hợp u đầu tụy ở giai đoạn IB (pT2,N0,M0), giải phẫu bệnh là carcinoma tuyến ống tụy có độ biệt hóa cao; 5 trường hợp u bóng Vater giải phẫu bệnh là carcinoma có độ biệt hóa trung bình: 1 trường hợp giai đoạn IIB(pT3,N1,M0); 1 trường hợp giai đoạn IA(pT1,N0,M0); 3 trường hợp giai đoạn IB(pT2,N0,M0). Có 5 trường hợp nhu mô tụy mềm, 1 trường hợp mô tụy cứng, đường kính ống tụy trung bình 3,3mm (giãn ở 2/6 trường hợp) (bảng 3.2).

* Kết quả phẫu thuật

Bảng 3.2. Kết quả phẫu thuật.

Đặc điểm	n=6
Loại phẫu thuật:	
PPPD	6/6
Thời gian mổ (phút)	296,7 (255-385)
Lượng máu mất (ml)	150
Vị trí khối u:	
U đầu tụy	1/6
U bóng vater	5/6
Cấu trúc mô tụy:	
Mềm	5/6
Cứng	1/6

Cả 6 bệnh nhân đều trải qua cắt khối tá tràng đầu tụy có bảo tồn môn vị (PPPD). Thời gian phẫu thuật trung bình là 296,7 phút (255 – 385 phút). Có làm mở thông hồng tràng một trường hợp (16,7%). Lượng máu mất trong mổ 150ml (50-300). Tai biến trong mổ không. Thời gian trung bình trung tiện là 2,8 ngày, ăn lại sau mổ là 3,3 ngày, rút dẫn lưu 6,3 ngày, nằm viện sau mổ là 13,3 ngày (11-14 ngày). Tỷ lệ biến chứng sớm sau mổ 2/6 trường hợp 1 trường hợp nhiễm trùng vết mổ xuất hiện ngày thứ 7 sau mổ, 1 trường hợp chảy máu vùng mổ xuất hiện ngày thứ 4 sau mổ, không có biến chứng nặng (Clavien ≥ 3), điểm Clavien cả 6 trường hợp đều là 2 (bảng 3.2). Hai trường hợp biến chứng được điều trị bảo tồn không cần can thiệp.

Đường kính ống tụy (mm)	3,3
Mở thông hồng tràng nuôi ăn	1/6
Số lượng dẫn lưu	1,3
Giai đoạn bệnh (T,N,M) theo AJCC 8 th :	
IA (pT1,N0,M0)	1
IB (pT2,N0,M0)	4
IIB (pT3,N1,M0)	1
Thời gian trung tiện (ngày)	2,8
Thời gian ăn sau mổ (ngày)	3,3
Thời gian nằm viện sau mổ (ngày)	13,3
Thời gian rút dẫn lưu sau mổ (ngày)	6,3
Nồng độ Amylase dịch ổ bụng (U/L)	51,5
Thời gian rút mở thông hồng tràng (ngày)	10
Biến chứng sớm sau mổ	0
Rò tụy (POPF)	0
Nhiễm khuẩn vết mổ	1/6
Chảy máu sau mổ	1/6
Điểm Clavien (JCOG 2016)	2

3. BÀN LUẬN

Trong nghiên cứu này, chúng tôi báo cáo kết quả bước đầu thực hiện kỹ thuật cắt khối tá tụy sử dụng miệng nối Blumgart cải biên cho 6 bệnh nhân 2 nam, 4 nữ, tuổi trung bình 53,2 tuổi (42-73 tuổi) trong đó có về bệnh lý có 1 trường hợp u đầu tụy còn lại 5 trường hợp u bóng Vater. Thời gian phẫu thuật trung bình ngắn 296,7 phút (255-385 phút) không gặp nhiều khó khăn về kỹ thuật. Với kết quả sau mổ khả quan, thời gian nằm viện sau mổ là 13,3

ngày, không có biến chứng nghiêm trọng và đặc biệt không có biến chứng rò tụy (POPF). Nghiên cứu này của chúng tôi vẫn đang được tiếp tục thực hiện với số lượng nghiên cứu lớn hơn.

Tuy nhiên, tham khảo đa số các nghiên cứu chúng tôi thấy rằng, bệnh nhân có chỉ định PD thường ở độ tuổi từ 50-70 tuổi, không có khác biệt về giới tính, bệnh lý thường gặp là ung thư đầu tụy tiếp theo là ung thư bóng Vater, thời gian biểu hiện bệnh khoảng 1 tháng với lâm sàng thường

khá điển hình. Trong nghiên cứu của tác giả Wang S.E (2016) tuổi trung bình 64 tuổi, nam tương đương nữ (57/46), ung thư tụy chiếm tỉ lệ cao nhất (35%) tiếp theo là ung thư bóng Vater (32%), bệnh nhân có tắc mật 66%, đau thượng vị 47%, sụt cân 39%, ĐTĐ 22%, chảy máu tiêu hóa 6%, nôn ói 24%; thời gian biểu hiện trung bình 0,8 tháng (0-27) [16]. Nghiên cứu của tác giả Kojima T. (2018) tuổi trung bình 68 tuổi (22-88), nam tương đương nữ; ung thư tụy chiếm chủ yếu (62,4%), tiếp theo là ung thư bóng vater và ung thư đường mật, 59% số bệnh nhân được dẫn lưu mật trước mổ [9]. Li Ya Tong (2019) tuổi trung bình 53,3±1,35 tuổi, nam nữ ngang nhau (109/92), ung thư tụy chiếm chủ yếu 68,2%, CA 19-9: 239,6 U/L, 20% số bệnh nhân mắc ĐTĐ, bệnh tim mạch 25% [10].

Thời gian mổ trung bình, trong nghiên cứu của Wang S.E (2016), 7 giờ (4-16), nằm viện sau mổ 28±14 ngày, tử vong không, POPF thực sự 6%, chảy máu 1%, SSI 2%, nhiễm trùng vết mổ 5%, rò đường cháp 8%, rò mật 1%, tỉ lệ biến chứng cũng như ngày nằm điều trị sau mổ của nhóm miệng nối Blumgart thấp hơn hẳn miệng nối tụy-dạ dày (tỷ lệ POPF 6% so với 21%) [16]. Kojima T. (2018): thời gian mổ trung bình 580 phút (520-626), mô tụy mềm 59%, ống tụy dưới 3mm 58%, đặt dẫn lưu ống tụy 100%, POPF thực sự sau mổ gặp ở 3/101 trường hợp BAC chiếm tỉ lệ 2,97% và cả 3 trường hợp POPF đều

ở nhóm mô tụy mềm; ở nhóm CWA tỉ lệ POPF 19,4% (20/20 ca POPF ở nhóm mô tụy mềm), ở nhóm KA tỉ lệ POPF 28,8% (46/49 ca POPF ở nhóm mô tụy mềm); các biến chứng khác gặp là SSI, nhiễm trùng vết mổ và chảy máu sau mổ [9]. Li Ya Tong (2019), thời gian mổ 343,5±23 phút, máu mất trong mổ 641±65,9 ml, 37,8% cần truyền máu trong mổ, ống tụy 5,5±0,75mm, mô tụy mềm 16,4%; đặt dẫn lưu ống tụy trong mổ 47,8%, tỷ lệ có biến chứng nặng 11,9% (Clavien ≥3), tử vong sau mổ 0,5%, mổ lại 6%, thời gian rút dẫn lưu trung bình 12,7±0,9 ngày, nằm viện trung bình sau mổ 21,9 ngày; riêng biến chứng POPF: rò sinh hóa 38,3% (POPF loại A), POPF thực sự (loại B và C) 9,5% cá biến chứng khác thường gặp lần lượt là: chảy máu (7%), SSI (6%), rò mật (2,5%)... [10]. Có thể thấy PD là phẫu thuật có tỉ lệ biến chứng rất cao (40-60%) và có thời gian nằm viện sau mổ dài. Các biến chứng hay gặp là POPF, chảy máu sau mổ, nhiễm trùng, rò mật, rò bạch huyết... trong đó POPF là biến chứng nặng và được quan tâm nhiều nhất. Mở thông hồng tràng nuôi ăn trong PD theo Waliye H. E. (2016) là không mang lại nhiều lợi ích, nên bỏ thủ thuật này mà tập trung vào tối ưu hóa dinh dưỡng trước phẫu thuật và cho ăn sớm sau mổ [15]. Việc dẫn lưu mật trước mổ dường như không có ý nghĩa cải thiện kết quả phẫu thuật: tác giả Kojima T. (2018) chủ trương dẫn lưu mật trước mổ khi mà nồng độ Bilirubin toàn phần > 2,0 mg/dl (>34

$\mu\text{mol/l}$) (59% số bệnh nhân được dẫn lưu mật trước mổ), tuy nhiên chưa chỉ ra được sự khác biệt về kết quả sau phẫu thuật giữa nhóm được dẫn lưu mật trước mổ và nhóm không được dẫn lưu mật trước mổ; Scheufele F. (2017) dựa trên kết quả của 22 nghiên cứu khác thấy rằng dẫn lưu mật trước mổ không mang lại lợi ích về kết cuộc mổ mà còn làm tăng rủi ro liên quan đến kỹ thuật dẫn lưu mật; Perinel J. (2019) cũng thấy rằng dẫn lưu mật trước mổ là không cần thiết, khuyến nghị chỉ nên dẫn lưu mật trong trường hợp tắc mật nặng với nồng độ Bilirubin toàn phần $> 250 \mu\text{mol/l}$ và thời gian mổ tốt nhất là sau khi dẫn lưu mật 4 – 6 tuần [9],[12],[13].

Về biến chứng POPF, Fujii T. (2014) chỉ ra yếu tố liên quan đến POPF gồm: bệnh lý ung thư, kỹ thuật tạo miệng nối, mô tụy mềm, ống tụy không giãn; Herrera J. (2019): nghiên cứu tỉ lệ POPF sau mổ PD sử dụng miệng nối tụy dạ dày là 15%, đồng thời cũng chỉ ra một số yếu tố nguy cơ làm tăng tỉ lệ biến chứng: tuổi >70 , nam, tụy mềm, đặc biệt là tụy mềm liên quan chặt chẽ tới POPF nặng [1],[4]. Theo Kojima T. (2018) yếu tố quan trọng liên quan đến POPF là kỹ thuật tạo miệng nối tụy và yếu tố nhiễm trùng, đặc biệt áp xe trong ổ bụng là một biến chứng nghiêm trọng và ô nhiễm vi khuẩn có thể là một nguyên nhân quan trọng gây POPF (ô nhiễm vi khuẩn trong phẫu thuật là nguyên nhân chính của lỗ rò tụy cấp B / C), để

giảm POPF tác giả khuyến nghị sử dụng miệng nối Blumgart sửa đổi và kiểm soát nhiễm trùng ban đầu (được gọi là phương pháp đóng gói hoàn chỉnh - BAC) [9]. Việc sử dụng Octreotid dự phòng POPF theo Garg P. K. (2018) là không có giá trị, chưa kể một số nghiên cứu còn thấy dùng Octreotid hay một số thuốc giảm tiết men tụy làm tăng chi phí điều trị và còn làm gia tăng nguy cơ biến chứng [5],[11]. Như vậy, có nhiều yếu tố khác nhau liên quan POPF có thể kể như: tuổi trên 70, nam giới, bệnh lý ung thư, kỹ thuật tạo miệng nối, mô tụy mềm và ống tụy không giãn, yếu tố nhiễm trùng... Và đa số các nghiên cứu đều cho rằng miệng nối Blumgart và dạng cải biên có tỉ lệ POPF thấp hơn hẳn so với các loại miệng nối tụy tiêu hóa khác, việc kiểm soát tốt nhiễm trùng có thể ngăn ngừa POPF nhất là các POPF nặng và sử dụng Octreotid không có giá trị phòng ngừa POPF.

Cùng quan điểm với các nghiên cứu trên, chúng tôi thấy rằng miệng nối Blumgart cải biên là khả thi và thích hợp trong PD. Bởi lẽ, thực tế việc tái tạo lưu thông tụy - ống tiêu hóa là khó khăn vì hai lý do: đầu tiên, miệng nối được xây dựng để kết nối một cơ quan rắn với một nội tạng rỗng và thứ hai, dịch tụy rò rỉ có thể ảnh hưởng tới sự liền của miệng nối. Để khắc phục những khó khăn đó, kỹ thuật cải biên miệng nối Blumgart có ưu điểm như sau: Chúng tôi đặt ba mũi khâu vào

nhu mô tụy và chỉ khâu trung tâm nằm trên ống tụy chính và do đó bằng cách này có tác dụng giữ chắc miệng nối ống tụy – niêm mạc ruột, cũng như áp sát thành hồng tràng vào mặt cắt tụy loại trừ khoảng trống. Và để tránh nguy cơ hẹp ống tụy khi khâu chúng tôi sử dụng một ống nhỏ đặt vào ống tụy và luồn vào trong lòng hồng tràng. Khi thực hiện xong ba mũi khâu, gốc tụy còn lại sẽ được bao phủ hoàn toàn bởi lớp thanh cơ hồng tràng và do đó, ngăn ngừa sự rách của nhu mô tụy và dẫn đến giảm mức độ amylase của dịch tiết. Kỹ thuật này không chỉ cải thiện tình trạng thiếu máu giúp tái tạo nhanh miệng nối, mà còn kiểm soát nhiễm trùng (do không để lại khoảng trống) vì thế mà có thể ngăn chặn sự hình thành POPF và kiểm soát nhiễm trùng. Và kiểm soát nhiễm trùng cũng là một biện pháp giảm POPF, chống lại SSI và các biến chứng sau phẫu thuật khác. Theo Sugiura T. và CS (2015) rửa màng bụng thể tích lớn có thể loại bỏ vi khuẩn vào cuối ca phẫu thuật và để ngăn chặn sự phát triển tiếp theo của SSI [14]. Do đó, để kiểm soát nhiễm trùng tốt hơn chúng tôi đã sử dụng tổng cộng 10 lít nước muối đẳng trương rửa màng bụng để loại bỏ vi khuẩn vào cuối ca mổ và sử dụng dẫn lưu kín.

4. KẾT LUẬN

Phẫu thuật cắt khối tá tràng – đầu tụy là phẫu thuật phức tạp, tỉ lệ biến chứng cao, rò tụy là biến chứng đáng ngại

và hay gặp. Miệng nối Blumgart cải biên được chứng minh trong nhiều nghiên cứu là khả thi, an toàn và có tỉ lệ biến chứng rò tụy thấp hơn so với các loại miệng nối tụy tiêu hóa khác. Về quản lý phẫu thuật, không cần thiết phải dẫn lưu mật trước mổ cũng như mở thông hồng tràng nuôi ăn nên tập trung vào kiểm soát ô nhiễm trong mổ và tối ưu hóa dinh dưỡng sau mổ, việc sử dụng Octreotid không có giá trị phòng ngừa biến chứng rò tụy.

TÀI LIỆU THAM KHẢO

- 1.Herrera J., et al. (2019), “Feasibility, morbidity and mortality in two hundred consecutive cases of pancreaticogastrostomy after pancreaticoduodenectomy”, *Cir Esp*.
- 2.Bassi C., et al. (2017), “The 2016 update of the International Study Group (ISGPS) definition and grading of postoperative pancreatic fistula: 11 Years After”, *Surgery*, 161(3), 584-591.
- 3.Evans D. B. (2018), “What Makes a Pancreatic Cancer Resectable?”, *Am Soc Clin Oncol Educ Book*, 38, 300-305.
- 4.Fujii T., et al. (2014), “Modified Blumgart anastomosis for pancreaticojejunostomy: technical improvement in matched historical control study”, *J Gastrointest Surg*, 18(6), 1108-15.
- 5.Garg P. K., et al. (2018), “The Role of Prophylactic Octreotide Following

Pancreaticoduodenectomy to Prevent Postoperative Pancreatic Fistula: A Meta-Analysis of the Randomized Controlled Trials”, *Surg J (N Y)*, 4(4), e182-e187.

6.Kakita A., Yoshida M., Takahashi T. (2001), “History of pancreaticojejunostomy in pancreaticoduodenectomy: development of a more reliable anastomosis technique”, *J Hepatobiliary Pancreat Surg*, 8(3), 230-7.

7.Katayama H., et al. (2016), “Extended Clavien-Dindo classification of surgical complications: Japan Clinical Oncology Group postoperative complications criteria”, *Surg Today*, 46(6), 668-85.

8.Kawakatsu S., et al. (2018), “Comparison of pancreatojejunostomy techniques in patients with a soft pancreas: Kakita anastomosis and Blumgart anastomosis”, *BMC Surg*, 18(1), 88.

9.Kojima T., et al. (2018), “Modified Blumgart anastomosis with the “complete packing method” reduces the incidence of pancreatic fistula and complications after resection of the head of the pancreas”, *Am J Surg*, 216(5), 941-948.

10.Li Ya-Tong, et al. (2019), “Effect of Blumgart anastomosis in reducing the incidence rate of pancreatic fistula after pancreatoduodenectomy”, *World journal of gastroenterology*, 25(20), 2514-2523,

11.McMillan M. T., et al. (2014), “Prophylactic octreotide for pancreatoduodenectomy: more harm than good?”, *HPB (Oxford)*, 16(10), 954-62.

12.Perinel J., Adham M. (2019), “Preoperative biliary drainage for resectable or borderline resectable periampullary tumor: what is the best management?”, *Hepatobiliary Surg Nutr*, 8(4), 398-400.

13.Scheufele F., et al. (2017), “Preoperative biliary stenting versus operation first in jaundiced patients due to malignant lesions in the pancreatic head: A meta-analysis of current literature”, *Surgery*, 161(4), 939-950.

14.Sugiura T., et al. (2015), “Impact of bacterial contamination of the abdominal cavity during pancreaticoduodenectomy on surgical-site infection”, *Br J Surg*, 102(12), 1561-6.

15.Waliye H. E., et al. (2017), “Utility of feeding jejunostomy tubes in pancreaticoduodenectomy”, *Am J Surg*, 213(3), 530-533.

16.Wang S. E., et al. (2016), “Comparison of Modified Blumgart pancreaticojejunostomy and pancreaticogastrostomy after pancreaticoduodenectomy”, *HPB (Oxford)*, 18(3), 229-35.