

NHÂN MỘT TRƯỜNG HỢP PHÙ PHỔI DO TÁI GIÃN NỖ PHỔI SAU DẪN LƯU KHÍ MÀNG PHỔI

Hồ Ngọc Phát¹, Phạm Quách Tuấn Anh¹, Nguyễn Văn Xíng¹

TÓM TẮT

Phù phổi do tái giãn nở phổi là một biến chứng hiếm gặp, xảy ra sau giải phóng phổi bị chèn ép do tràn khí màng phổi, xẹp phổi, hoặc tràn dịch màng phổi. Tỷ lệ tử vong lên đến 20%. Cơ chế bệnh sinh liên quan đến những thay đổi mô học của nhu mô phổi và tổn thương tái tưới máu bởi các gốc tự do, dẫn đến tăng tính thấm thành mạch. Phù phổi do tái giãn nở phổi thường tự thu xẹp và điều trị hỗ trợ. Một trường hợp bệnh nhân nam 29 tuổi được dẫn lưu màng phổi do tràn khí màng phổi tự phát mức độ nặng. Vài giờ sau dẫn lưu, bệnh nhân biểu hiện phù phổi do tái giãn nở phổi, được chuyển tới khoa hồi sức thông khí nhân tạo xâm lấn. Sau 5 ngày điều trị, phù phổi giảm và bệnh nhân ra khỏi hồi sức. Phù phổi do tái giãn nở phổi được đặc trưng bởi suy hô hấp nhanh tiến triển sau dẫn lưu màng phổi. Phát hiện sớm là rất quan trọng để cho phép điều trị sớm và đạt kết quả lâm sàng tốt.

Từ khóa: Tràn khí màng phổi, Phù phổi, Dẫn lưu ngực, Tái giãn nở phổi.

A CASE REPORT OF REEXPANSION PULMONARY EDEMA AFTER CHEST DRAINAGE FOR PNEUMOTHORAX

SUMMARY

Reexpansion pulmonary edema (RPE) is a rare complication that may occur after treatment of lung collapse caused by pneumothorax, atelectasis or pleural effusion and can be fatal in 20% of cases. The pathogenesis of RPE is probably related to histological changes of the lung parenchyma and reperfusion-damage by free radicals leading to an increased vascular permeability. RPE is often self-limiting and treatment is supportive. A 29 year-old male patient was treated by intercostal drainage for a spontaneous pneumothorax. Shortly afterwards he developed reexpansion pulmonary edema and was transferred to the intensive care unit for invasive ventilatory support. Gradually, the edema diminished after the 5-day treatment and the patient could be

¹ Bệnh viện Quân y 175

Người phản hồi (Corresponding): Hồ Ngọc Phát (drphaticu175@gmail.com)

Ngày nhận bài: 27/4/2021, ngày phản biện: 05/5/2021

Ngày bài báo được đăng: 30/6/2021

discharged from intensive care unit in good clinical condition. RPE is characterized by rapidly progressive respiratory failure after intercostal chest drainage. Early recognition of signs and symptoms of RPE is important to initiate early management and allow for a favorable outcome.

Keywords: Pneumothorax, Pulmonary edema, Chest drainage, Reexpansion.

1. ĐẶT VẤN ĐỀ

Phù phổi do tái giãn nở phổi là một biến chứng hiếm gặp, xảy ra sau giải phóng phổi bị chèn ép do tràn khí màng phổi, xếp phổi, hoặc tràn dịch màng phổi. Tỷ lệ tử vong lên đến 20%. Cơ chế bệnh sinh liên quan đến những thay đổi mô học của nhu mô phổi và tổn thương tái tưới máu bởi các gốc tự do, dẫn đến tăng tính thấm thành mạch. Phù phổi do tái giãn nở phổi thường tự thu xếp và điều trị hỗ trợ.

Năm 1853, Pinault là người đầu tiên mô tả một kiểu phù phổi cấp sau chọc hút dịch màng phổi. Hơn 1 thế kỉ sau, Carlson mô tả trường hợp phù phổi cấp đầu tiên sau tràn khí màng phổi [2].

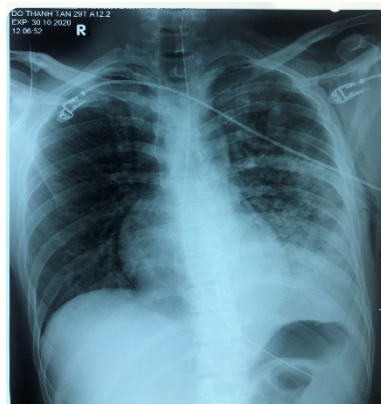
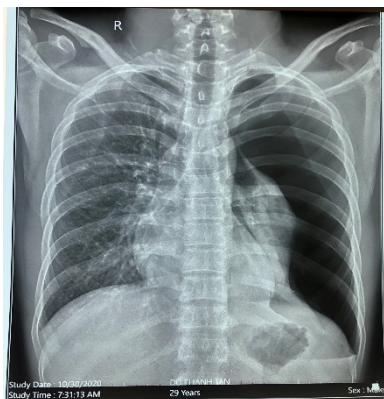
Mahfood và cộng sự đã công bố 47 trường hợp RPE vào năm 1959 [1]. Trong số bệnh nhân này, có 38 là nam và 9 là nữ, độ tuổi trung bình 42. Có 83% trường hợp tràn khí màng phổi xuất hiện ít nhất 3 ngày, số còn lại chỉ trong vài giờ. Phù phổi xuất hiện trong vòng 1 giờ sau đặt dẫn lưu khí màng phổi chiếm 64%. Tất cả các trường hợp khác, phù phổi xuất hiện trong vòng 24 h. Hầu hết các trường hợp (94%) phù phổi cấp xảy ra cùng bên, trong khi đó chỉ 3 trường hợp phù phổi xảy ra cả 2 bên.

Tỷ lệ RPE được mô tả trong y văn thay đổi đáng kể. Có thể do các triệu chứng biến đổi và người thực hành lâm sàng không quen với chẩn đoán. Trong hai nghiên cứu điều tra tràn khí màng phổi tự phát (lần lượt là 400 và 375 trường hợp) không có trường hợp RPE nào được báo cáo [3]. Trong khi đó, Matsura và cộng sự báo cáo 14% trong số 146 bệnh nhân bị tràn khí màng phổi tự phát xảy ra RPE. Tỷ lệ tử vong ở bệnh nhân trải qua RPE được báo cáo lên tới 20%[1].

Chúng tôi báo cáo nhân 1 trường hợp bệnh nhân bị phù phổi do tái giãn nở phổi (Reexpansion Pulmonary Edema: RPE) sau dẫn lưu màng phổi do tràn khí mức độ nặng tại Bệnh viện quân y 175 nhằm rút ra đặc điểm bệnh lý và thái độ xử trí cấp cứu bệnh nhân.

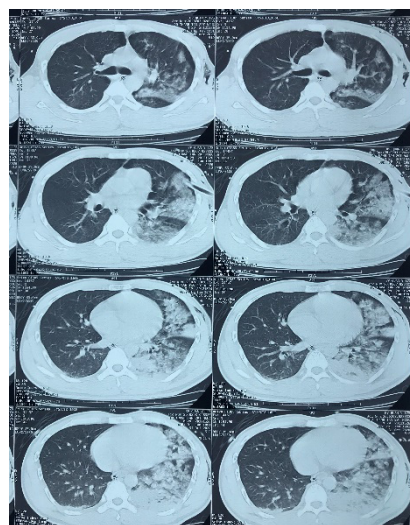
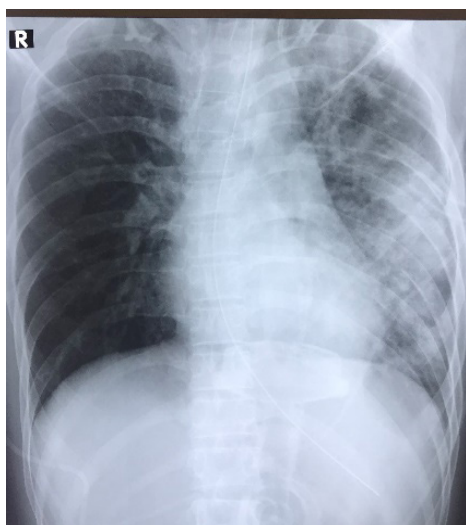
2. GIỚI THIỆU CA BỆNH

Bệnh nhân nam 29 tuổi, trước vào viện 4 ngày bệnh nhân lặn sâu 20 mét. Sau đó, xuất hiện khó thở tăng dần. Nhập viện khám lâm sàng và chụp x-quang ngực cho thấy tràn khí màng phổi trái mức độ nặng (Hình 1). Đã dẫn lưu khí màng phổi trái cấp cứu và hút liên tục áp lực 15 cmH₂O. Sau dẫn lưu, SpO₂ 98-100% với oxy mũi 3L/phút, X-quang ngực phổi nở hoàn toàn (Hình 2).



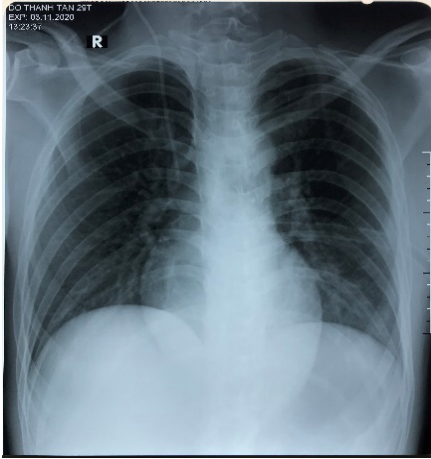
Hình 1: Tràn khí màng phổi trái nặng Hình 2: Phổi nở hoàn toàn sau dẫn lưu

Tuy nhiên, 2 giờ sau dẫn lưu, bệnh nhân xuất hiện khó thở nặng, nôn ói, SpO₂ 78%, bệnh nhân được chuyển tới khoa hồi sức với tình trạng suy hô hấp nặng (lâm sàng và khí máu động mạch), X-quang ngực (Hình 3) và CT-Scan ngực (Hình 4) cho thấy hình ảnh tổn thương dạng phù phổi cấp phổi trái cùng bên tràn khí màng phổi, nội soi phế quản thấy nhiều bọt hồng trong phế quản, đường thở không viêm, không có thức ăn hay dịch tiêu hóa.

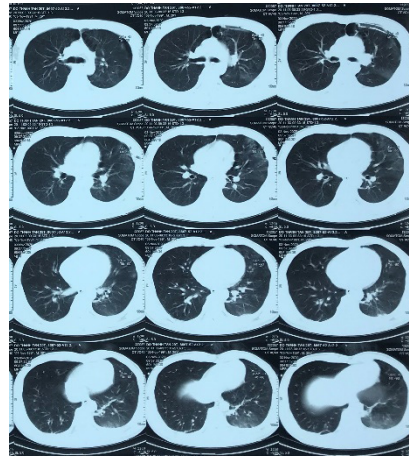


Hình 3: Phù phổi sau dẫn lưu 2 giờ Hình 4: Tổn thương phổi trên CT-Scan

Bệnh nhân được điều trị thông khí nhân tạo xâm nhập. Tình trạng phù phổi giảm dần (Hình 5 và 6) và bệnh nhân ra khỏi khoa Hồi sức sau 5 ngày điều trị.



Hình 5: Phù phổi giảm sau 5 ngày điều trị



Hình 6: Phù phổi giảm trên CT-Scan

3. BÀN LUẬN

3.1. Chẩn đoán

Triệu chứng lâm sàng điển hình là thở nhanh và khó thở tiến triển, thường là trong vòng vài giờ sau dẫn lưu khí màng phổi. Các triệu chứng khác gồm: ho, nhịp tim nhanh, xanh tím, sốt, đau ngực, nôn và buồn nôn, nếu muộn tụt huyết áp [1] [5]. Triệu chứng có thể thay đổi nhẹ trên X-quang tới suy hô hấp và hội chứng suy hô hấp tiến triển (ARDS). X-quang ngực biểu hiện tổn thương thâm nhiễm dạng đồ đầy phế nang 1 bên trong vòng 2-4 giờ sau tái giản nở phổi, tổn thương có thể tiến triển trong 48 giờ và kéo dài 4-5 ngày. Phù phổi thường thoái lui sau 5-7 ngày mà không để lại những bất thường trên X-quang ngực [6]. Các dấu hiệu thường gặp nhất trên CT-scan lồng ngực là những tổn thương dạng kính mờ cùng bên, dày vách mô kẽ, các nốt đông đặc và các vùng xẹp phổi [7]. RPE thường là một bệnh tự điều chỉnh và đa số không cần can thiệp [10]. Hầu hết

tất cả các bệnh nhân hồi phục trong vòng một tuần.

Đối với trường hợp của chúng tôi việc chẩn đoán phù phổi cấp do tái giản nở phổi sau dẫn lưu khí màng phổi cấp cứu là hoàn toàn có cơ sở. Bao gồm các yếu tố như: sau khoảng 2 giờ dẫn lưu khí màng phổi nặng, hút áp lực âm 15 cmH₂O, biểu hiện suy hô hấp nặng trên lâm sàng và khí máu động mạch, đặc biệt là tổn thương dạng phù phổi cấp 1 phổi cùng bên tổn thương trên X quang và CT-scan ngực. Để loại trừ các nguyên nhân khác như trào ngược, chúng tôi tiến hành nội soi phế quản thấy lòng phế quản nhiều bọt hồng, không có thức ăn hoặc các tổn thương khác. Điều này càng khẳng định việc chẩn đoán có cơ sở hơn.

Việc phát hiện và xử trí sớm góp phần vào điều trị thành công ca bệnh này.

3.2. Điều trị

Theo y văn, tùy theo mức độ suy hô hấp mà các các biện pháp hỗ trợ như

thở oxy hoặc thở không xâm lấn với áp lực dương cuối thì thở ra (NIV- CPAP: noninvasive ventilation - continuous positive airway pressure) được áp dụng. Một số trường hợp cần đặt nội khí quản và thông khí nhân tạo với áp lực dương cuối thì thở ra (PEEP: positive end expiratory pressure).

Trường hợp của chúng tôi là trường hợp phù 1 phổi biến chức suy hô hấp mức độ nặng, do vậy việc đặt nội khí quản và thông khí là hoàn toàn hợp lý. Điều chỉnh các thông số máy thở, đặc biệt là PEEP theo kết quả khí máu động mạch. Các biện pháp điều trị bổ sung: an thần, lợi tiểu, kháng sinh, cân bằng nước – điện giải...

3.3. Sinh lý bệnh

Năm 1980, sinh lý bệnh của RPE được cho là do tăng tính thấm của mạch máu phổi bị tổn thương, nguyên nhân được gây nên bởi tái giãn nở phổi quá nhanh của nhu mô phổi [7]. Theo Sohara, các mạch máu dễ bị tổn thương bởi lực kéo này vì những thay đổi mô học xảy ra trong quá trình xẹp phổi mãn tính [8]. Trong khi đó, Gumus và cộng sự cho rằng sau khi tái giãn nở, việc tái tưới máu của phổi thiếu máu cục bộ sẽ làm tăng các gốc oxy tự do và sang chấn thiếu oxy, dẫn đến tổn thương nội mô mạch máu [8].

Theo một cách giải thích khác, Sue và cộng sự giả định rằng nhu mô phổi ở các vùng co mạch thiếu oxy không đồng nhất và phù phổi sẽ xảy ra do áp suất thủy tĩnh ở những vùng này cao, vì áp lực tưới

máu cao kết hợp với áp lực âm nhiều hơn, bên cạnh đó giảm lưu lượng bạch huyết hoặc co thắt tĩnh mạch cũng góp phần gây nên phù phổi [9]. Mặc dù tất cả các yếu tố trên có thể góp phần hình thành RPE, nhưng không có yếu tố nào trong số đó là cơ chế chính. Đây có thể là lý do tại sao việc dự đoán sự xuất hiện của RPE rất khó khăn.

3.4. Yếu tố nguy cơ

Nhiều tác giả đã đề cập đến các yếu tố nguy cơ của RPE. Matsura và cộng sự đã điều tra trên 146 trường hợp tràn khí màng phổi tự phát và phát hiện bằng tỉ lệ RPE cao có ý nghĩa ở bệnh nhân tuổi 20-39 so với bệnh nhân tuổi trên 40. Sự khác biệt không có ý nghĩa thống kê tỉ lệ RPE giữa giới, bên phổi bị xẹp, bệnh phổi phổi hợp [4]. Không có bệnh nhân nào xảy ra RPE với diện tích tràn khí < 30% trường phổi. Ngược lại 17% bệnh nhân tràn khí màng phổi diện tích > 30% trường phổi và 44% bệnh nhân tràn phổi áp lực phát triển RPE[6]. Ở bệnh nhân này đều có các yếu tố nguy cơ về tuổi (29 tuổi) và mức độ tràn khí (mức độ nặng).

3.5. Phòng ngừa

Chưa có một thử nghiệm lâm sàng nào được thực hiện để so sánh hiệu quả của các biện pháp dẫn lưu màng phổi khác nhau, nhưng có nhiều bài báo cho rằng phương pháp dẫn lưu ngực (ICD: intercostal chest drainage) và khả năng tái giãn nở phổi quá nhanh đóng một vai trò quan trọng trong phát triển RPE [1,2,4,5,7].

Đồng thuận với quan điểm Hội

Lồng ngực Mỹ, hầu hết các tác giả khuyên dẫn lưu một lúc không quá 1 lít dịch hoặc khí và sử dụng van nước thay vì hút liên tục, mặc dù Abunasser và Brown kết luận rằng chọc hút dẫn lưu dịch màng phổi thể tích lớn có thể thực hiện [10–12].

Thể tích dịch/khí được dẫn lưu 1 lần có thể lên tới 1200-1800 mL. Các tác giả khuyên ngừng dẫn lưu khi bệnh nhân bắt đầu ho, vì đó có thể là triệu chứng đầu tiên hình thành phù phổi [5].

Nhiều nghiên cứu đã thực hiện để tìm hiểu về việc sử dụng các chất chống oxy hóa trong quá trình tái giãn nở phổi. Các tác giả kết luận nó có thể phòng ngừa RPE, nhưng các nghiên cứu này chỉ thực hiện nhóm nghiên cứu nhỏ [8,12,13].

4. KẾT LUẬN

Nhân 1 trường hợp phù phổi do tái giãn nở phổi sau dẫn lưu khí màng phổi tại Bệnh viện quân y 175, chúng tôi rút ra một số nhận xét sau:

RPE có thể đe dọa tính mạng, nhưng chưa được biết nhiều. Do đó, RPE thường không được phát hiện và không xem đó là một biến chứng của dẫn lưu màng phổi sau tràn khí màng phổi. Các dấu hiệu và triệu chứng gồm khó thở, thở nhanh và độ bão hòa oxy thấp (SpO₂ thấp) thường trong vòng vài giờ sau dẫn lưu.

Yếu tố nguy cơ bao gồm tuổi trẻ, tràn khí kéo dài và mức độ nặng và dẫn lưu nhanh số lượng lớn. Đặc biệt ở bệnh nhân có các yếu tố nguy cơ, việc theo dõi sát

bệnh nhân vài giờ sau dẫn lưu là hết sức quan trọng. Để phòng ngừa RPE, ngoài việc dẫn lưu số lượng khí nhỏ, nên sử dụng van nước tự nhiên thay vì hút liên tục. Phù phổi do tái giãn nở phổi thường tự thu xếp và điều trị hỗ trợ

TÀI LIỆU THAM KHẢO

1. Mahfood S., Hix W.R., Aaron B.L., Blaes P., Watson D.C. Reexpansion pulmonary edema. *Ann Thorac Surg.* 1988;45(3):340–345.
2. Carlson R.I., Classen K.L., Gollan F., Gobbel W.G., Jr., Sherman D.E., Christensen R.O. Pulmonary edema following the rapid reexpansion of a totally collapsed lung due to a pneumothorax: a clinical and experimental study. *Surg Forum.* 1958;9:367–371.
3. Brooks J.W. Open thoracotomy in the management of spontaneous pneumothorax. *Ann Surg.* 1973; 177(6):798–805.
4. Matsuura Y., Nomimura T., Murakami H., Matushima T., Kakehashi M., Kajihara H. Clinical analysis of reexpansion pulmonary edema. *Chest.* 1991; 100(6):1562–1566
5. Tarver R.D., Broderick L.S., Conces D.J., Jr. Reexpansion pulmonary edema. *J Thorac Imaging.* 1996; 11(3): 198–209.
6. Gleeson T., Thiessen R., Müller N. Reexpansion pulmonary edema: computed tomography findings in 22

patients. *J Thorac Imaging* 2011;26(1): 36–41.

7. Sohara Y. Reexpansion pulmonary edema. *Ann Thorac Cardiovasc Surg.* 2008;14(4):205–209.

8. Gumus S., Yucel O., Gamsizkan M., Eken A., Deniz O., Tozkoparan E. The role of oxidative stress and effect of alpha-lipoic acid in reexpansion pulmonary edema – an experimental study. *Arch Med Sci.* 2010;6(6):848–853.

9. Sue R.D., Matthay M.A., Ware L.B. Hydrostatic mechanisms may contribute to the pathogenesis of human re-expansion pulmonary edema. *Intensive Care Med.* 2004;30(10):1921–1926.

10. Baumann M.H., Strange

C., Heffner J.E., Light R., Kirby T.J., Klein J. Management of spontaneous pneumothorax – an American college of chest physicians Delphi consensus statement. *Chest.* 2001;119(2):590–602.

11. Abunasser J., Brown R. Safety of large-volume thoracentesis. *Conn Med.* 2010;74(1):23–26.

12. Sherman S.C. Reexpansion pulmonary edema: a case report and review of the current literature. *J Emerg Med.* 2003;24(1):23–27.

13. Yucel O., Ucar E., Tozkoparan E., Gunal A., Akay C., Sahin M.A. Proanthocyanidin to prevent formation of the reexpansion pulmonary edema. *J Cardiovasc Surg.* 2009;4:40–48.