

# NHÂN MỘT TRƯỜNG HỢP UNG THƯ BIỂU MÔ GAN NGUYÊN PHÁT VÀ UNG THƯ ĐẠI TRÀNG SIGMA ĐỒNG THỜI Ở BỆNH NHÂN KHÔNG CÓ XƠ GAN VÀ VIRUS VIÊM GAN B,C

*Nguyễn Văn Quỳnh<sup>1</sup>, Trịnh Văn Thảo<sup>1</sup>, Nguyễn Quốc Dũng<sup>1</sup>,  
Nguyễn Văn Mạnh<sup>1</sup>, Nguyễn Hoàng Gia<sup>1</sup>*

## TÓM TẮT

*Tỉ lệ bệnh nhân mắc cùng 1 lúc hai loại ung thư khác nhau là rất hiếm. Với sự phát triển của y học, thời gian sống của bệnh nhân ung thư kéo dài hơn cũng là điều kiện phát triển loại ung thư thứ 2 trong cơ thể, hay còn gọi là ung thư đa cơ quan nguyên phát.*

*Chúng tôi báo cáo một trường hợp bệnh nhân ung thư biểu mô gan nguyên phát và ung thư đại tràng sigma đồng thời. Bệnh nhân không có biểu hiện lâm sàng, khám sức khỏe định kì phát hiện khối u gan, vào viện làm thêm các xét nghiệm thì phát hiện ung thư đại tràng sigma, được phẫu thuật nội soi cắt đoạn đại trực tràng nối máy và phẫu thuật mở cắt gan phân thùy trước. Mô bệnh học sau mổ xác định là ung thư biểu mô gan nguyên phát và ung thư biểu mô tuyến đại tràng. Hậu phẫu bệnh nhân xuất hiện tình trạng suy gan mức độ vừa, điều trị nội khoa ổn định và ra viện sau phẫu thuật 34 ngày.*

*Từ khóa: Ung thư biểu mô gan nguyên phát, ung thư đại tràng sigma, ung thư đa cơ quan nguyên phát.*

## A CASE OF HEPATOCELLULAR CARCINOMA AND SIGMOID COLON CANCER SYNCHRONOUSLY WITHOUT CIRRHOSIS AND HBV, HCV

### ABSTRACT

*The rate of patients who catch two different types of cancer at the same time is extremely rare. With the development of medicine, a longer lifespan of cancer patients also poses a condition for the development of a second type of cancer in the body, known*

<sup>1</sup> Bệnh viện Quân y 175

Người phản hồi (Corresponding): Nguyễn Văn Quỳnh (quynh44ahvqy@gmail.com)

Ngày nhận bài: 21/12/2020, ngày phản biện: 22/12/2020

Ngày bài báo được đăng: 30/3/2021

*as multiple primary cancers.*

*We reported a case of hepatocellular carcinoma and sigmoid adenocarcinoma synchronously. The patient did not have clinical symptoms, regular physical examination detected liver tumor. After admitting, laboratory tests found sigmoid colon cancer. He was undergone laparoscopic colorectal segmentectomy and laparotomy for anterior segmental hepatectomy. Postoperative histopathology was identified as hepatocellular carcinoma and colon adenocarcinoma. Postoperatively, the patient appeared moderate liver failure, was treated conservatively and discharged 34 days after surgery.*

*Keywords: hepatocellular carcinoma ; sigmoid colon cancer; multiple primary cancers.*

## 1. ĐẶT VẤN ĐỀ

Trong y văn, tỉ lệ bệnh nhân mắc cùng 1 lúc 2 loại ung thư khác nhau là rất hiếm, và càng hiếm hơn khi bệnh nhân phát hiện cả 2 loại ung thư một cách tình cờ mà không có triệu chứng lâm sàng.

Với sự phát triển của y học, chẩn đoán sớm, tiến bộ trong điều trị đã giúp các bệnh nhân ung thư sống lâu hơn, điều đó làm tăng nguy cơ xuất hiện ung thư nguyên phát ở cơ quan thứ 2, lại làm ảnh hưởng đến chính kết quả điều trị của ung thư nguyên phát thứ nhất.

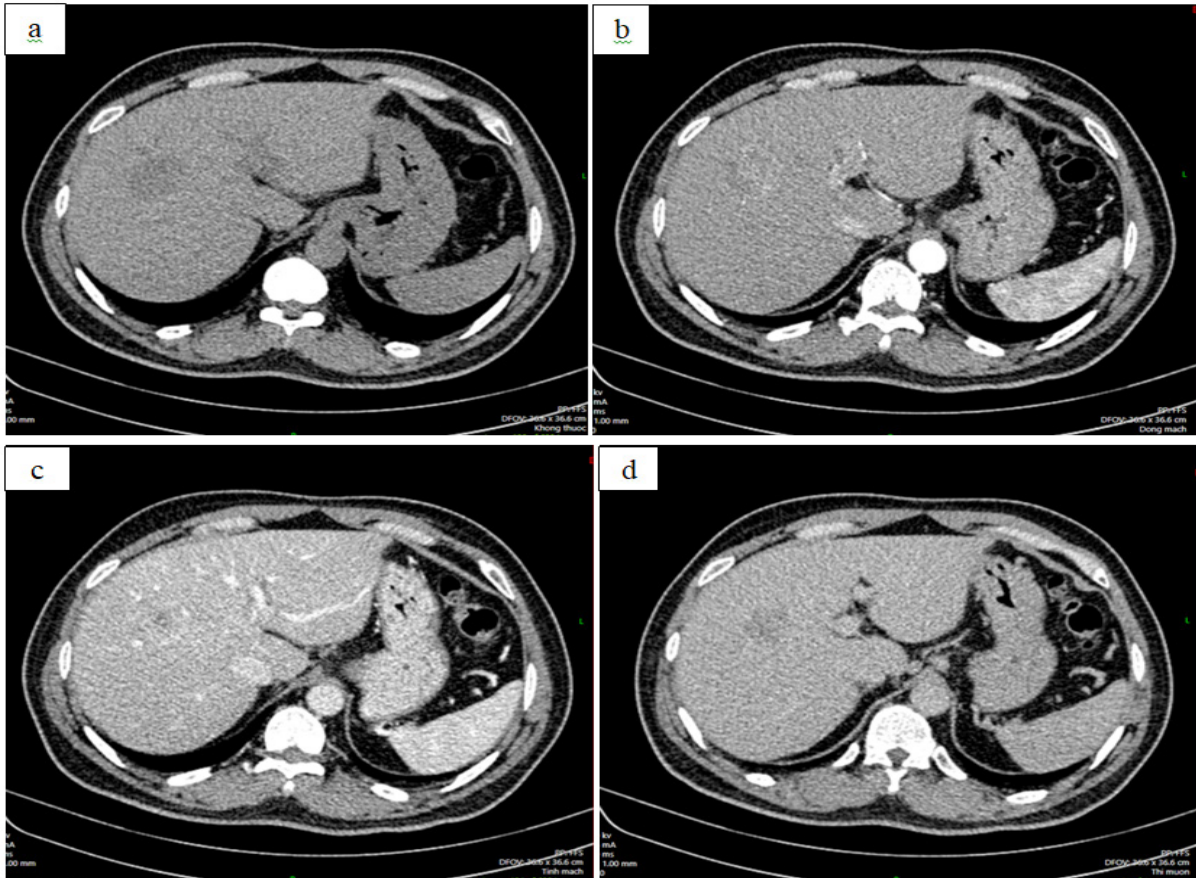
Trong một số nghiên cứu, ung thư biểu mô gan nguyên phát có liên quan đến sự xuất hiện của ung thư đại trực tràng nguyên phát và ngược lại, ung thư đại trực tràng nguyên phát cũng có liên quan đến việc xuất hiện ung thư biểu mô gan nguyên phát [1], [2], [3].

Ca lâm sàng của chúng tôi là một trường hợp phát hiện đồng thời ung thư biểu mô gan nguyên phát và ung thư đại tràng sigma.

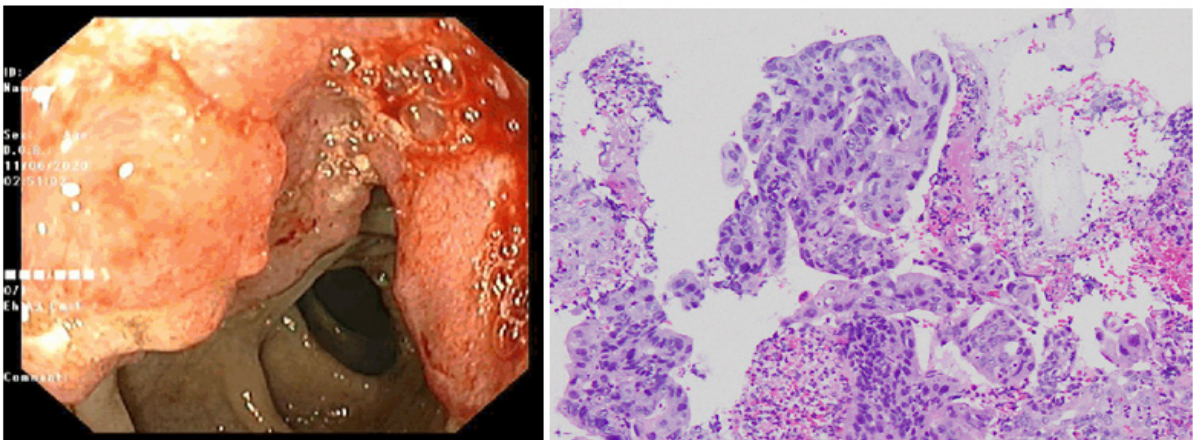
## 2. CA LÂM SÀNG

Bệnh nhân nam, 49 tuổi, tiền sử có uống rượu bia không đánh giá được số lượng, đái tháo đường type II không được điều trị thường xuyên, không có tiền sử phẫu thuật, không nhiễm HBV, HCV. Bệnh nhân khám sức khỏe định kì 1 năm 2 lần, lần này trước vào viện đi khám được làm siêu âm phát hiện 1 khối u ở gan phải, chụp CLVT nghĩ đến ung thư biểu mô gan nguyên phát nên vào viện điều trị. Sau khi vào viện, bệnh nhân được nội soi đại tràng phát hiện khối u sùi đại tràng sigma gây hẹp  $\frac{1}{2}$  lòng đại tràng, làm sinh thiết kết quả là ung thư biểu mô tuyến đại tràng grad 2, xét nghiệm máu: Glucose 7,5mmol/L, AFP 3,89ng/mL, HbsAg (-), Anti HCV (-), các chỉ số xét nghiệm khác bình thường. Bệnh nhân được phẫu thuật nội soi cắt đoạn đại tràng sigma trực tràng nối máy và phẫu thuật mở cắt gan phân thùy trước theo Takasaki đồng thời, cuộc mổ dài 7,5 giờ. Sau mổ ngày thứ 7, bệnh nhân có biểu hiện suy gan, mức độ suy gan vừa theo nhóm nghiên cứu phẫu thuật gan

Quốc tế (ISGLS). Bệnh nhân được điều trị 34 ngày.  
nội khoa tích cực, ổn định và ra viện sau

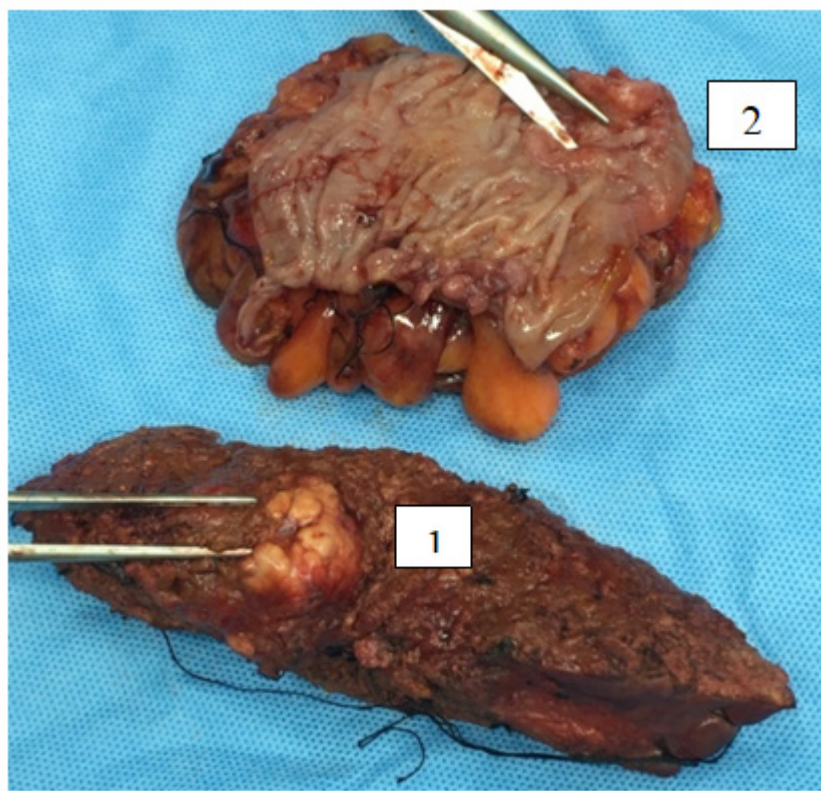


Hình 1: Hình ảnh CLVT u gan lúc vào viện: trước tiêm thuốc (a), thì động mạch (b), thì tĩnh mạch (c), thì muộn (d)

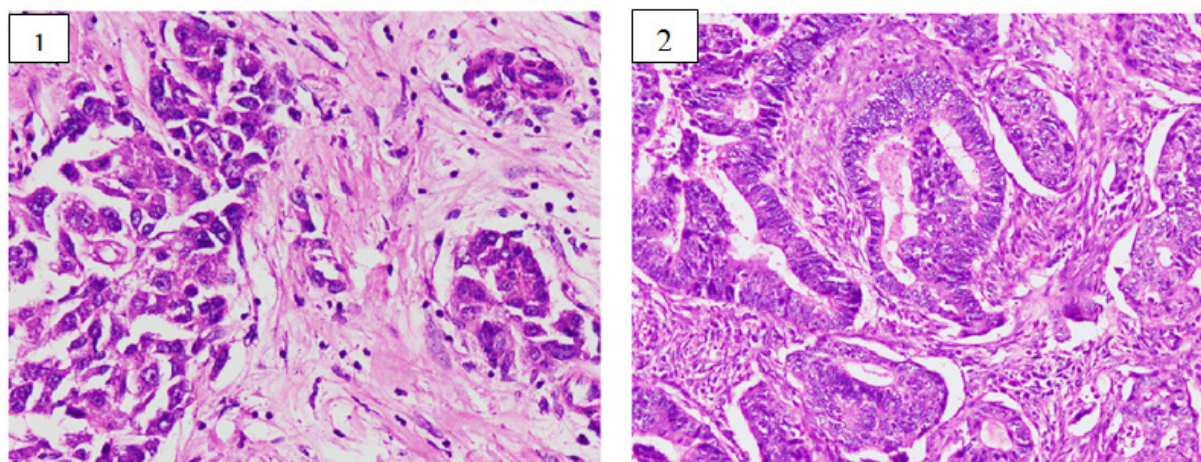


Hình 2. Hình ảnh nội soi đại trực tràng: u sùi chiếm 1/2 lòng đại tràng sigma, sinh thiết kết quả carcinom tuyến đại tràng, grad 2





Hình 3. Hình ảnh bệnh phẩm sau mổ: u gan (1) và u đại tràng sigma (2)



Hình 4: Hình ảnh mô bệnh học sau mổ: Carcinom tế bào gan biệt hóa vừa (1) và carcinom tuyến đại tràng, grad 2 xâm lấn toàn bộ thành ruột (2)

#### 4. BÀN LUẬN

Ung thư đa cơ quan nguyên phát hiếm gặp. Trong y văn, ung thư đa cơ quan

nguyên phát được mô tả bởi Warren và Gates từ những năm 1932 bởi 3 đặc điểm: 1. Mỗi khối u phải khác nhau, 2. Mỗi khối

u phải thể hiện đặc điểm ác tính của nó, 3. Phải loại trừ được tổn thương này là di căn từ tổn thương kia [4].

Ung thư đa cơ quan nguyên phát được chia thành ung thư đa cơ quan nguyên phát đồng thời và ung thư đa cơ quan nguyên phát khác thì. Sự mô tả đồng thời và khác thì phụ thuộc vào khoảng thời gian xuất hiện giữa ung thư nguyên phát thứ nhất và ung thư nguyên phát thứ 2. Ung thư đa cơ quan nguyên phát đồng thời là khối u nguyên phát thứ hai xuất hiện cùng lúc hay trong vòng 6 tháng với khối u nguyên phát thứ nhất. Ung thư đa cơ quan nguyên phát khác thì là khối ung thư nguyên phát thứ 2 xuất hiện sau ung thư nguyên phát thứ nhất trên 6 tháng [4].

Với sự mô tả như vậy, trường hợp lâm sàng của chúng tôi là ung thư đa cơ quan nguyên phát đồng thời, rất khó xác định giữa ung thư gan và ung thư đại tràng sigma, ung thư nào có trước, ung thư nào có sau, và liệu có cái nào là nguyên nhân dẫn tới cái nào không, hay cả 2 ung thư xuất hiện cùng một lúc.

Ung thư biểu mô gan nguyên phát đứng thứ 5 về mức độ phổ biến và thứ 3 về mức độ gây tử vong toàn cầu. Sự tiến bộ trong chẩn đoán và điều trị đã cải thiện tiên lượng của bệnh nhân mắc ung thư biểu mô gan nguyên phát, hệ quả là làm tăng nguy cơ xuất hiện của ung thư nguyên phát ở cơ quan khác, và điều này lại ảnh hưởng đến kết quả điều trị của chính nó.

Theo nghiên cứu của Zeng và cs., sau ung thư vòm họng, ung thư đại tràng và ung thư phổi là 2 ung thư phổ biến nhất thường đi kèm với ung thư biểu mô gan nguyên phát [1].

Nghiên cứu của Wei Su và cs. năm 2016, trong 40 bệnh nhân ung thư đa cơ quan nguyên phát liên quan với ung thư biểu mô gan nguyên phát, có 11 bệnh nhân được chẩn đoán là ung thư đa cơ quan nguyên phát đồng thời và 29 bệnh nhân được chẩn đoán là ung thư đa cơ quan nguyên phát khác thì. Ung thư nguyên phát ngoài gan phổ biến nhất là phổi chiếm 15%, đại trực tràng chiếm 12,5% và tuyến giáp chiếm 12,5%. Thời gian sống thêm sau mổ không có sự khác biệt so với ung thư biểu mô gan nguyên phát đơn thuần. Nghiên cứu đã kết luận: ung thư đa cơ quan nguyên phát liên quan đến ung thư biểu mô gan nguyên phát hiếm gặp. Kích thước của khối u, hơn là bản thân ung thư đa cơ quan nguyên phát, là yếu tố dự đoán độc lập duy nhất cho thời gian sống thêm. Cũng vì nguồn gốc phức tạp và sự đa dạng trong phân bố ung thư đa cơ quan nguyên phát, ung thư biểu mô gan nguyên phát nên được xem là ung thư nguyên phát tiềm năng thứ 2 cho mọi bệnh nhân ung thư, ngay cả khi không bị nhiễm HBV [2]. Do đó, trong trường hợp của chúng tôi, cũng có thể xem ung thư đại tràng sigma có trước, là tiềm năng làm xuất hiện ung thư biểu mô gan nguyên phát.

Ung thư đại tràng xếp thứ 2 về nguyên nhân gây tử vong liên quan ung thư ở châu Âu và Mỹ. Cũng nhờ vào sự tiến bộ trong chẩn đoán sớm, chăm sóc hỗ trợ, điều trị đa phương thức, số lượng bệnh nhân ung thư đại trực tràng sống sót tăng lên trong vài thập kỉ gần đây, do đó phải chú ý tới ung thư nguyên phát thứ 2 đi kèm. Trong nghiên cứu của Sun và cs., trong 22 bệnh nhân ung thư đa cơ quan nguyên phát với ung thư đại trực tràng là ung thư nguyên phát thứ nhất, có 6 bệnh nhân xuất hiện ung thư nguyên phát thứ 2 là ung thư biểu mô gan nguyên phát chiếm 27,3% và 4 bệnh nhân ung thư bàng quang chiếm 18,2%. Nghiên cứu cũng đã kết luận bệnh nhân ung thư đại trực tràng có nguy cơ cao phát triển ung thư biểu mô gan nguyên phát, cho dù có nhiễm HBV, HCV hay không. Trong trường hợp của chúng tôi, bệnh nhân không bị nhiễm HBV và HCV, điều này hoàn toàn phù hợp với kết luận của nghiên cứu [3].

Phương pháp điều trị của bệnh nhân là phẫu thuật nội soi cắt đoạn đại trực tràng nối máy và phẫu thuật mở cắt gan phân thùy trước, bệnh nhân là nam giới, trải qua cuộc mổ với thời gian mổ kéo dài 7,5 giờ, kèm theo bệnh nền đái tháo đường type II, đây là 3 yếu tố thúc đẩy suy gan sau mổ [5]. Bệnh nhân được điều trị nội khoa tích cực, tình trạng suy gan hồi phục, ra viện sau 34 ngày hậu phẫu.

Điều trị ung thư đa cơ quan nguyên

phát phụ thuộc vào phẫu thuật, tuy nhiên chiến thuật điều trị cần phải hợp lý, phải đánh giá chính xác giai đoạn của các ung thư, toàn trạng của bệnh nhân cùng các bệnh lý kết hợp. Chúng ta có thể phẫu thuật đồng thời một lúc 2 tổn thương, cũng có thể phẫu thuật 1 tổn thương trước 1 tổn thương sau, kết hợp hóa xạ trị tiền phẫu và hậu phẫu một cách linh hoạt, hoặc bệnh nhân ở giai đoạn muộn không còn chỉ định phẫu thuật điều trị chủ yếu chỉ là hóa xạ trị.

## 5. KẾT LUẬN

Ung thư đa cơ quan nguyên phát hiếm gặp, được chia thành ung thư đa cơ quan nguyên phát đồng thời và khác thì. Ung thư biểu mô gan nguyên phát và ung thư đại trực tràng là 2 loại ung thư thường xuất hiện cùng nhau. Chiến thuật điều trị ung thư biểu mô gan nguyên phát và ung thư đại trực tràng đồng thời rất đa dạng tuy nhiên cần dựa trên lợi ích mang lại cho bệnh nhân, bởi có rất nhiều yếu tố liên quan có thể dẫn tới biến chứng suy gan sau mổ, là một biến chứng rất nặng trên lâm sàng.

## TÀI LIỆU THAM KHẢO

1. Qing-An Zeng, Jiliang Qiu, Ruhai Zou, et al. (2012) Clinical features and outcome of multiple primary malignancies involving hepatocellular carcinoma: A long-term follow-up study. BMC cancer, 12(148):9.

2. Wei Xu, Wenjun Liao,

Penglei Ge, et al. (2016) Multiple Primary Malignancies in Patients With Hepatocellular Carcinoma A Largest Series With 26-Year Follow-Up. *Medicine journal*, 95(12).

3. Li-Chu Sun, Yi-Yun Tai, Su-Mien Liao, et al. (2014) Clinical characteristics of second primary cancer in colorectal cancer patients: the impact of colorectal cancer or other second cancer occurring first. *World Journal of Surgical Oncology*, 12(73):7.

4. Tomohiko Tani, Koichiro Haruki, Hiroaki Shiba, et al. (2018) Simultaneous Resection for Synchronous Double Primary Cancers of the Pancreas and the Liver. *Case Reports in Gastroenterology*, 12(504-512).

5. Rondi Kauffmann and Yuman Fong (2014) Post-hepatectomy liver failure. *Hepatobiliary Surgery and Nutrition*, 3(5):238-246.